

Apport de l'implantation torique dans le traitement de l'astigmatisme lors de la chirurgie de la cataracte

Godefroy Kaswin - Antony

Introduction

Du fait des avancées techniques et technologies très importantes ces dernières années, la chirurgie de la cataracte n'a plus seulement comme objectif la réhabilitation visuelle mais est de plus en plus considérée comme une chirurgie réfractive à part entière.

Elle doit donc répondre à l'exigence croissante des patients souhaitant s'affranchir d'une correction optique en post-opératoire en vision de loin mais aussi en vision de près lors de l'utilisation d'implants multifocaux. Si l'emmétropie peut être visée et atteinte dans de nombreux cas, la correction de l'astigmatisme reste un obstacle significatif à son obtention.

Plusieurs techniques chirurgicales ont été développées pour réduire ou corriger l'astigmatisme parmi lesquelles les incisions perforantes en cornée claire, les incisions limbiques relaxantes et l'implantation torique, monofocale voire même multifocale.

Astigmatisme

La prévalence de l'astigmatisme augmente avec l'âge. Il est estimé qu'environ 50% des patients plus de 60 ans ont plus d'1D d'astigmatisme et que près de 22% des patients candidats à une chirurgie de la cataracte ont un astigmatisme > 1.5D⁽¹⁾.

L'astigmatisme à partir duquel un retentissement considéré comme cliniquement significatif est observé se situerait entre 0.75 et 1.00D^(2,3). L'astigmatisme peut être cornéen et/ou interne. L'astigmatisme cornéen est traité par les incisions en cornée claire ou limbique.

En cas d'astigmatisme que l'on voudrait traiter par implantation torique, il faut s'assurer que cet astigmatisme est cornéen et non pas cristallinien, car l'astigmatisme cristallinien sera corrigé par la chirurgie de la cataracte avec implant sphérique seul.

Anciennes techniques dans la gestion de l'astigmatisme lors la chirurgie de la cataracte

■ Incision perforante en cornée claire

Elle est réalisée à l'extrémité du méridien le plus convergent, diamétralement opposée à l'incision de phaco-émulsification. L'incision ne sera pas suturée. Pour une incision de 3.2 mm, la réduction de l'astigmatisme pourrait atteindre jusqu'à 1.5 ou 2D selon l'astigmatisme initial. L'incision principale peut elle-même être élargie selon la taille de l'incision initiale. Cette technique présente l'inconvénient d'être peu prédictible.

■ Incisions relaxantes limbiques

Pour les yeux ayant un astigmatisme régulier faible ou modéré <1.5D, la réalisation de 2 incisions relaxantes cornéennes périphériques, ou incisions relaxantes limbiques, dans le méridien le plus cambré est une technique encore assez répandue. Son efficacité découle de l'effet de couple impliquant que toute action sur un méridien s'accompagne d'un effet opposé sur le méridien perpendiculaire.

Bien que moins puissantes que les kératotomies, plus centrales, les incisions relaxantes limbiques sont faciles à réaliser et moins à risque, notamment d'induire un astigmatisme irrégulier. Cependant, la précision, la prédictibilité et la stabilité de la correction apportée sont sujets à discussions. De nombreux nomogrammes ont été proposés pour optimiser le geste chirurgical, précisant la longueur, la localisation et la profondeur des incisions en fonction de l'axe et l'importance de l'astigmatisme.

Les complications sont surtout marquées par le risque de micro ou de macro perforation. Un inconfort lié aux incisions peut être présent dès les heures suivant l'intervention. Enfin, une régression peut être constatée, en général 1 à 3 mois après la chirurgie.

Apport des implants toriques dans le traitement de l'astigmatisme lors de la chirurgie de la cataracte

Les implants toriques représentent une alternative majeure pour la correction de l'astigmatisme cornéen lors de la chirurgie de la cataracte. De nombreux implants monofocaux et multifocaux toriques sont disponibles. L'adhérence de l'implant dans le sac capsulaire est nécessaire pour permettre une bonne stabilité et prévenir le risque de rotation⁽⁴⁾.

En effet un décalage de 10° de l'axe réduit de 33% l'effet de l'implant torique et un décalage de 30° l'annule. Les implants acryliques à haptiques plates ou en boucles ont montré une très bonne stabilité rotationnelle⁽⁵⁾.

Sélection des patients et évaluation de l'astigmatisme

A partir de 1.25D d'astigmatisme cornéen, la question de l'implantation torique doit être posée. Même s'il existe des implants toriques dont la puissance du cylindre est inférieure à 1.25D, leur efficacité n'est pas totalement démontrée. L'astigmatisme cornéen doit donc être précisément déterminé en pré-opératoire. Les auto-keratomètres fournissent des données précises et fiables permettant de déterminer les méridiens le plus plat et le plus cambré ainsi que leurs axes respectifs.

Les patients ayant un astigmatisme régulier en « nœud papillon » sont les meilleurs candidats à l'implantation torique.

En revanche, l'astigmatisme irrégulier peut représenter une contre-indication relative même si certains kératocônes ou yeux ayant bénéficiés d'une kératoplastie peuvent parfois bénéficier d'une implantation torique avec des résultats satisfaisants. Une topographie cornéenne

est donc nécessaire en pré-opératoire pour déterminer la régularité de l'astigmatisme.

Astigmatisme induit

L'astigmatisme induit par la chirurgie (SIA) est un élément important à considérer dans le calcul et le choix de l'implant torique. Le SIA est cependant difficile à prévoir et dépend de nombreux facteurs. La localisation de l'incision est un facteur important du fait de l'effet couple tendant à aplatir le méridien sur lequel se situe l'incision et à cambrer le méridien orthogonal. De plus l'influence de l'incision sur l'astigmatisme induit varie selon sa localisation (supérieure > temporale). La taille de l'incision doit également être prise en compte. Pour une incision de 2.2mm, il a été rapporté un SIA entre 0.19 et 0.31D en temporal et 0.40D en supérieur⁽⁶⁾.

Alignement de l'implant

L'implant torique doit être précisément aligné dans l'axe prévu en pré-opératoire.

Des marques doivent être réalisées, avec un marqueur à bulle, le patient devant être en position assise pour prévenir la cyclotorsion. Cette cyclotorsion est en moyenne de 2 à 4 degrés mais peut atteindre jusqu'à 15°⁽⁶⁾.

Le développement récent de TOREASY permet un marquage oculaire sans contact à l'aide d'un smartphone. Ce système permet au praticien de d'utiliser des repère anatomiques, comme un vaisseau conjonctival, pour repérer l'axe d'implantation avant la pose de l'implant. Les repères choisis sont ensuite resitués par rapport à l'axe 0°-180° et permettent de guider l'alignement lors de la chirurgie.

Des systèmes d'aide à l'alignement de l'implant le long du bon axe au cours de la chirurgie sont également disponibles comme le système CALLISTO (Zeiss). Ce système permet le repérage de l'axe dans lequel doit être aligné l'im-

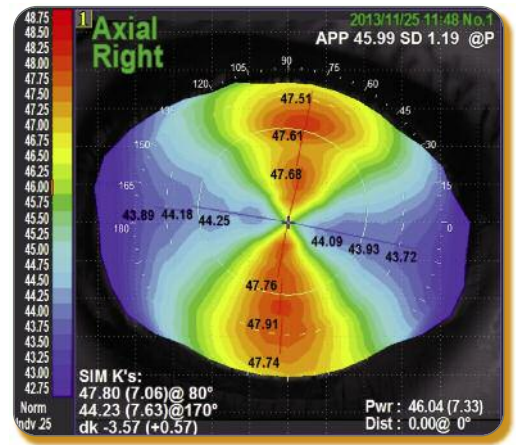


Figure 1 : Astigmatisme direct régulier

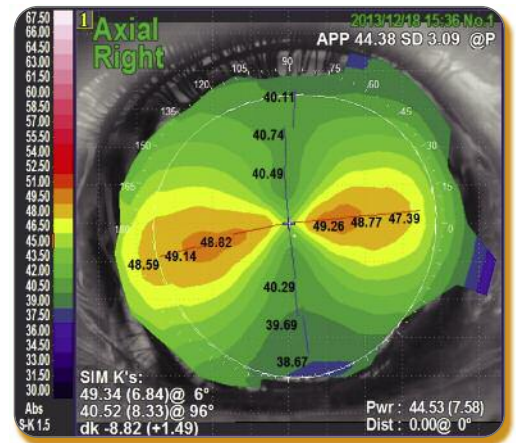


Figure 2 : Astigmatisme inverse régulier

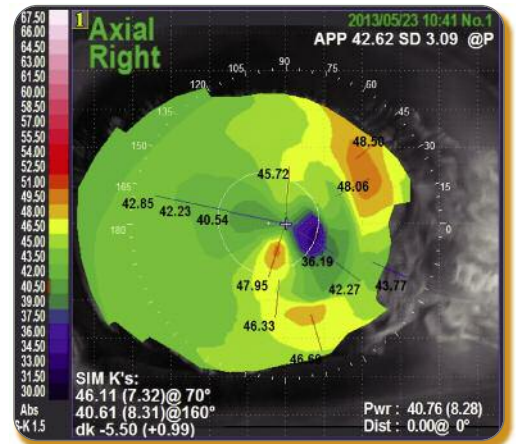


Figure 3 : Astigmatisme irrégulier

plant torique pendant la chirurgie grâce à une caméra numérique intégrée au microscope opératoire. Des marques à

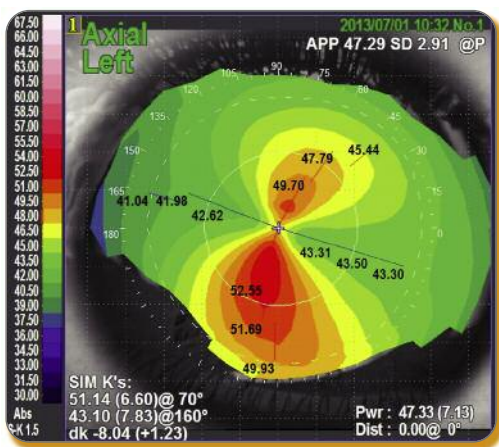


Figure 4 : Kératocône avec astigmatisme permettant de discuter une implantation torique

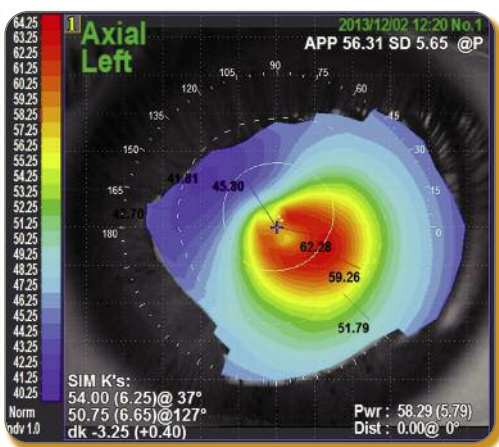


Figure 5 : Kératocône avec astigmatisme trop irrégulier dans les 3mm centraux pour permettre une implantation torique

l'encre apposées à 0° et 180° vont servir d'axe de « référence » permettant au système de matérialiser le bon axe d'alignement de l'implant sur un écran, en fonction des données antérieurement saisies par l'utilisateur.

■ Implantation multifocale torique

Lors d'une implantation multifocale, un astigmatisme résiduel $\geq 1D$ altère aussi bien la vision de loin que la vision de près. Ceci implique une gestion optimale de l'astigmatisme chez ces patients, facilitée par les implants multifocaux toriques⁽⁷⁾.

La sélection des patients candidats à l'implantation multifocale torique est donc cruciale, ceux-ci devant être parfaitement informés des limites de ce type d'implantation et avoir des attentes réalistes. Toute pathologie oculaire ou générale pouvant avoir une conséquence sur la vision ou la qualité de vision représentent une contre-indication à l'implantation multifocale torique.

■ Conclusion

Si plusieurs techniques permettent de corriger l'astigmatisme lors de la chirurgie de la cataracte, l'implantation par implants toriques est la plus efficace et la plus prédictible. Elle n'augmente pas le risque chirurgical et permet d'obtenir des très bons résultats réfractifs et visuels. ■

Liens d'intérêts : aucun

Points forts de l'implantation torique en chirurgie de la cataracte

- Indication à partir d'un astigmatisme cornéen $\geq 1.25D$ pour l'implantation monofocale et $1.00D$ pour l'implantation multifocale
- Mesure de l'astigmatisme cornéen grâce à auto-kératomètre
- Topographie cornéenne et évaluation de la régularité de l'astigmatisme
- Intégration de l'astigmatisme induit lors du calcul de la puissance de l'implant
- Marquage et alignement de l'implant en per-opératoire

RÉFÉRENCES

1. Ferrer-Blasco T, Montes-Mico R, Peixoto-de-Matos SC, et al. Prevalence of corneal astigmatism before cataract surgery. *J Cataract Refract Surg* 2009;35(1):70-5.
2. Nanavaty MA, Vasavada AR, Patel AS, et al. Analysis of patients with good uncorrected distance and near vision after monofocal intraocular lens implantation. *J Cataract Refract Surg* 2006;32:1091-7.
3. Villegas EA, Alcon E, Artal P. Minimum amount of astigmatism that should be corrected. *J Cataract Refract Surg* 2013;40:13-9.
4. Lombardo M, Carbone G, Lombardo G, et al. Analysis of intraocular lens surface adhesiveness by atomic force microscopy. *J Cataract Refract Surg* 2009;35:1266-72.
5. Visser N, Bauer NJ, Nuijts RM. Toric intraocular lenses: historical overview, patient selection, IOL calculation, surgical techniques, clinical outcomes, and complications. *J Cataract Refract Surg* 2013;39:624-37.
6. Febbraro JL, Koch DD, Khan HN, et al. Detection of static cyclotorsion and compensation for dynamic cyclotorsion in laser in situ keratomileusis. *J Cataract Refract Surg* 2010;36:1718-23.
7. Hayashi K, Manabe S, Yoshida M, Hayashi H. Effect of astigmatism on visual acuity in eyes with a diffractive multifocal intraocular lens. *J Cataract Refract Surg* 2010;36:1323-9.